

CABINET DENTAIRE A L'ETANG LA VILLE (78)

Dr Jean-François GEORGES et Dr Florence MAYDAT

49 rue Jean Mermoz - 78620 L'Etang la Ville - Tél. : 01 39 58 63 30 - Fax : 01 39 58 76 57

<http://dr-georges-jf.chirurgiens-dentistes.fr>

À L'ATTENTION PERSONNELLE DE _____

FICHE CONSEIL N° **2.02**

Rubrique : Les dents chez l'adulte

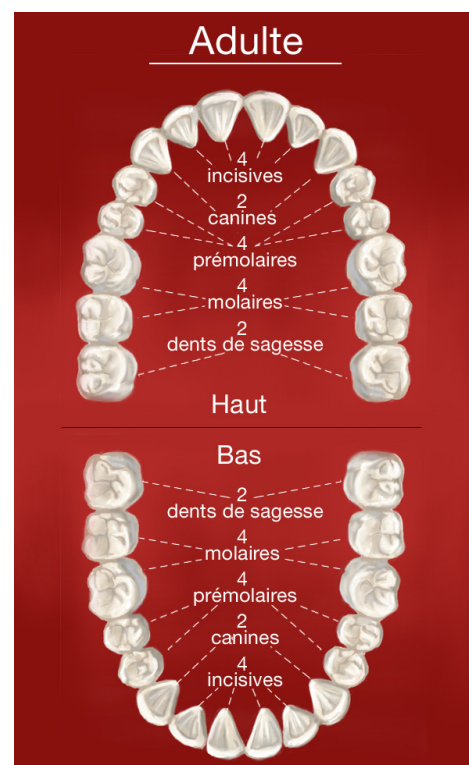
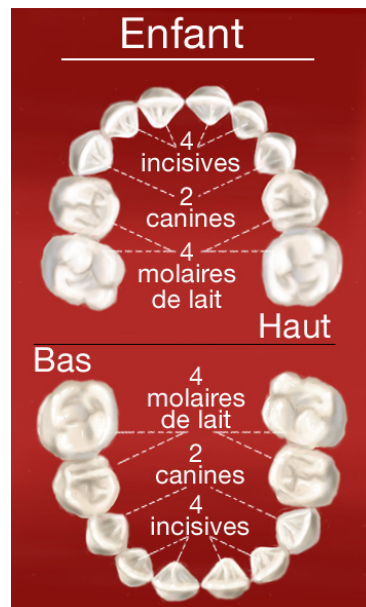
Dents de l'adulte, dents de l'enfant

De 6 mois à 6 ans environ, les enfants n'ont que des dents de lait. A partir de 14 ans toutes les dents définitives sont normalement présentes, exceptées les dents de sagesse qui font leur apparition plus tardivement.

Voici la composition de la dentition d'un enfant avec toutes ses dents de lait (de 30 mois à 6 ans environ) et la composition d'une dentition d'adulte complète.

Chaque mâchoire comporte :

4 incisives
2 canines
4 prémolaires
4 molaires



Forme et fonction des dents

Chaque mâchoire comporte chez l'adulte :

- **4 incisives** qui ont un bord droit. Elles servent à attraper les aliments et à les couper.
- **2 canines** qui présentent une pointe et permettent de déchiqueter les aliments.
- **4 prémolaires et 6 molaires.** Les prémolaires et les molaires sont constituées de plusieurs pointes. Ce sont des dents volumineuses qui permettent d'écraser les aliments.
- En principe, les incisives et les canines présentent une seule racine alors que les prémolaires et les molaires présentent plusieurs racines.

Nos Conseils

- Chaque enfant perce ses dents à son rythme.
- N'hésitez pas à consulter si l'éruption de l'une de ses dents vous préoccupe.